第15号

発行日：令和4年5月吉日

～ 地域医療支援病院としての役割を意識して地域医療の連携を深める ～

さいたま市民医療センターだより

WITHコロナ、POSTコロナ時代における病院医療を考察する

副院長　石田　岳史

心機一転、新年度の幕開けです。清々しい満開の桜とピカピカの一年生を目にする一方で、医療従事者にとっては憂鬱な日々が続いています。COVID-19が日本に上陸し早や2年が経過しました。当初、新興感染症の専門家達は2-3年続くだろうという予測を立てておられたようですが、一介の内科医としては、「まさか2022年まで続くことはないだろう」という思いがあったのも事実です。

約300人の入院患者と多数の外来患者、数百人の医療従事者が一つ屋根の下で暮らしている病院を新型コロナから守るというのは至難の業です。ガードを固めすぎると救急患者の受け入れが滞り、ガードを緩めると、敵はその隙を突いて院内に入り込みます。プリコーションや換気が必要なため、救急外来・発熱外来は診療効率が低下しました。またコロナ病棟運営に伴う入院制限により、地域の先生方には多大なご迷惑をおかけしました。この場をお借りし、お詫び申し上げます。また、この困難から逃げずに戦ってくれた当院スタッフの皆様にも深く感謝申し上げます。

一方、コロナ禍で失われた大切なものと引き換えに得た教訓は計り知れません。新興感染症のみならず、災害、サイバー攻撃や犯罪など様々なリスクから病院を守る重要性の再認識、病々・病診連携、遠隔会議システムの運用、保健所や医師会との密な連携は一気に進んだように思います。2024年度から　施行される第8次医療計画では従来の5疾病・5事業に「新興感染症等の感染拡大時における医療」が加わり「5疾病・6事業および在宅医療」となることが検討されています。その中では平時からの医療機関間の役割分担・連携体制の構築が謳われており、地域中核病院と医師会や保健所の連携強化が求められます。 図らずもコロナ禍は地域医療連携を確実に前進させました。また、当院ではCOVID-19が日本に上陸する直前にGeneXpert®という遺伝子検査(PCR検査)を導入することができ、いち早くCOVID-19の院内検査体制を確立しました。

最後に内科からのお知らせです。4月に肝胆膵内科を新設し篠崎博志医師が科長に就任しました。またリウマチ専門医の小田彩医師が常勤として加わり専門医療の充実を図ります。開院当初から総合内科と臓器別内科の絶妙なバランスを目指し、多様な疾患に対応可能な診療体制を築いてきましたが、さらに診療の深みを増し、地域の先生、住民の方々のニーズに応えられるようにいたします。

目次:

石田岳史副院長　1
肝胆膵内科　2-3
私たちのチームメイト　3

社会医療法人
さいたま市民医療センター

〒331-0054
さいたま市西区島根299-1
TEL　048(626)0011
FAX　048(799)5146
Web:http://
www.scmc.or.jp/

新しい科を創設しましたので紹介します

肝胆膵内科　紹介

hepatobiliary hydrangea medicine

本年4月1日より肝胆膵内科が創設され、同科科長を拝命いたしました。誌面を借りて医師会の先生方に御挨拶を申し上げるとともに当科の御紹介をさせて頂きます。

私は卒後一貫して消化器内科の診療に従事し、中でも胆膵疾患に対する内視鏡治療や経皮的治療を得意としており日本胆道学会指導医、日本膵臓病学会指導医の資格も有しております。悪性疾患に対する抗がん剤治療も多数経験しております。

近年高齢化に伴い急性胆管炎などの緊急疾患や膵・胆道癌などの悪性疾患は増加の一途をたどっております。また胆膵疾患は診断・治療に難渋することも多く医師会の先生方も対応に苦慮することもあるかと存じ上げます。その状況に迅速かつ確実に　対応でき、多く患者様を受け入れるべく当科を創設しております。外科、放射線科と　緊密に連携し、あらゆる胆膵疾患が地域で治療完結できるよう病診連携を強化の上、質の高い医療を提供し患者様に信頼される診療科を目指す所存です。

《当科での内視鏡検査治療》

胆石・総胆管結石に対しては外科と連携し迅速に対応しております。急性胆管炎は適宜緊急ERCPによる総胆管結石除去を施行しており、術後再建腸管に対するERCPも積極的に施行致します（図1）

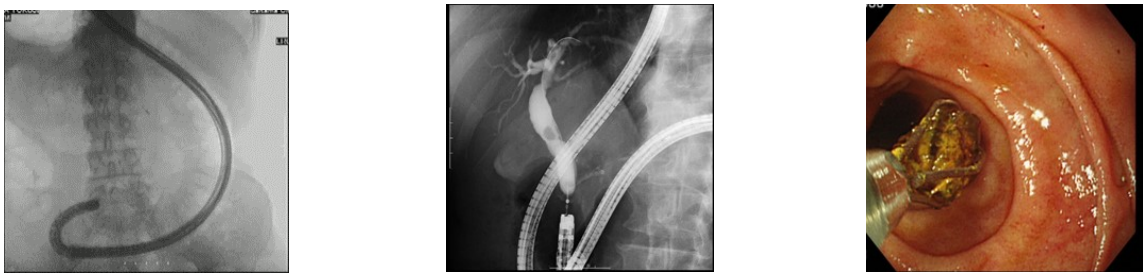

図1　胃全摘後 術後再建腸管に対するバルーン内視鏡を用いた内視鏡的胆管結石除去術

膵癌の診断に関してはEUS、EUS-FNA（図2）、ERCP下膵液細胞診を行っております。膵癌は10㎜以下のサイズで診断することが予後改善に肝要とされており、膵癌が疑われる症例には積極的に内視鏡検査を行い早期診断に努めていきたいと考えております。

図2 膵癌に対するEUS-FNA

１悪性疾患による閉塞性黄疸に関してはERCPを第一選択としておりますが、ERCP困難例に対してはEUS下胆道ドレナージ（図3）も行います。超高齢などで内視鏡治療困難な症例に関しては経皮的経肝胆道ドレナージも施行しております。

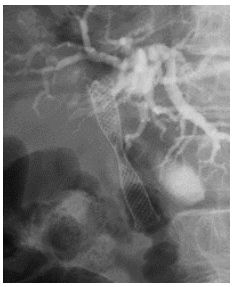

図3 超音波内視鏡下胆道ドレナージ（膵癌による閉塞性黄疸に対して十二指腸球部からのメタリックステント留置）

《最後に》

悪性疾患では内視鏡検査・治療や抗がん剤治療のみならず、患者さんの社会背景も踏まえた緩和治療や在宅移行などのマネージメントにも尽力したいと考えております。もちろん当院では対応困難な場合や、患者さんが希望される時にはハイボリュームセンターへの御紹介も行います。

現在まで当院消化器内科は新畑医師、山中医師による獅子奮迅の活躍により少人数で質の高い診療を行っておりました。当科の新設が消化器内科診療の更なる進歩の一助となり、かつ地域医療に貢献できるようになることを切望しております。

文責：肝胆膵内科科長　篠﨑　博志

私たちのチームメイト

アイル・コーポレーション株式会社

新しいコーナーです。いつも病院を支えてくれている委託業者さんをご紹介します。
第1回目は『アイル・コーポレーション株式会社』さんです。

コロナ禍という過酷な環境に於いて、医師や看護師の皆様が取り組む姿勢は我々に「勇気と希望」をいただきました。

今後も皆様が働きやすい清浄な医療環境を提供できるように、そして患者様が快適で安全だと思える療養環境を保っていけるように、より一層の向上を目指して精進して参ります。

アイルコーポレーション株式会社

総務課長より ひと言

院内の清掃を始め、ごみの回収，分別など多岐にわたっています。コロナ禍の現在、コロナ病棟やコンテナなど危険なエリアの清掃もやっていただき、私たちがいつも気持ちよく働ける環境を作ってくれている、なくてはならない存在です。